

Köpeklerin Ön Çapraz Bağ Kopuğu Tedavisinde Üçlü Tibial Osteotomi Operasyonunun Kadavralar Üzerinde İncelenmesi ve Klinik Bir Olguda Sonuçlarının Değerlendirilmesi

Mustafa Volkan YAPRAKCI^{1*}, Marek GALANTY², Katarzyna SIEWRUK³

¹Afyon Kocatepe Üniversitesi, Veteriner Fakültesi, Cerrahi Anabilim Dalı, Afyonkarahisar / TÜRKİYE

^{2,3}Varşova Yaşambilimleri Üniversitesi, Veteriner Fakültesi, Cerrahi Anabilim Dalı, POLONYA

ÖZET

Köpeklerin ön çapraz bağ (ÖÇB) kopukları sık görülen bir travmatik gelişimdir. Tedavisinde operatif ve konservatif tedaviler olmak üzere birçok teknik tanımlanmıştır. Operatif yöntemlerin yanında konservatif tedavilerin etkileri sınırlı kalmaktadır. Operatif tedaviler en çok tercih edilen seçenektir ve güncel tekniklerin ışığında tatmin edici sonuçlar vermektedir. Günümüzde gelişen teknolojik imkanlarla artık eklem biyomekaniğini düzenleyen operatif tedaviler mümkün olmakta ve eklem hasarları en aza indirilmektedir. Bu olgu sunumunda yeni bir teknik olan üçlü tibial osteotomi operasyonu ve klinik sonuçları incelendi. Çalışmayı, tekniğinin sunulması amacıyla 3 kadavra ve klinik bir hasta oluşturdu. Klinik olguda muayeneler sonucu ön çapraz bağ kopuğu tanısı konan hasta Üçlü Tibial Osteotomi (Triple Tibial Osteotomy, ÜTO) yöntemi ile opere edildi, postoperatif dönemde iyileşme sağlanıncaya kadar kontrolleri gerçekleştirildi ve hasta normal fonksiyonel yaşamına bu teknikle geri döndü. Bir olguda gerçekleştirilen ÜTO tekniğinin uygulamaya bağlı olarak etkili bir cerrahi teknik olduğu belirlendi.

Anahtar Kelimeler: Ekstrakapsüler Teknik, Köpek, Ön Çapraz Bağ Rupturu, Üçlü Tibial Osteotomi

•••

Evaluation Of Triple Tibial Osteotomy Operation On Cadavers and Treatment Results Of A Clinical Patient With Cranial Cruciate Ligament Rupture Disease In Dogs

SUMMARY

Anterior Cruciate Ligament Ruptures are commonly seen in dogs. Various treatments are known under surgical and conservative methods. Conservative treatments are limited besides surgical. Surgical operations are the leading treatments for having good outcomes. Operative methods are synchronous to technology on the basis of biomechanics resulting into lesser damage to articular. In this study, for the first time in our country, the triple tibial osteotomy (TTO) method were applied on cadavers and clinical outcomes were evaluated on a dog. Study were held on 3 cadavers and a clinical patient for the investigation. Anterior cruciate ligament rupture were approved within clinical examinations. TTO method was utilized and post-operation controls were made periodical. The application of technique restored the function of the limb and patient was able to return normal life. TTO technique was found as effective surgery depending on the level of professional practice in the treatment of ACL rupture.

Key Words: Extracapsular Method, Dog, Anterior Cruciate Ligament Rupture, Triple Tibial Osteotomy

GİRİŞ

Köpeklerin arka ekstremite topallıkları içinde en sık görülen neden olan ön çapraz bağ kopuğu genetik temelden başlayarak eklem yapısal gelişimi, travma, eklem içi dejeneratif değişimler ve obezite gibi hazırlayıcı faktörlerin etkisinde ortaya çıkar (1). Kopan bağın görev görememesi sonucunda uzun dönemde dejeneratif eklem hastalığı şekillenmektedir. Bağ kopuğu ile başlayarak dejeneratif hastalığın ilerleyen dönemlerine kadar gelişen ve halk dilinde eklem kireçlenmesi olarak bilinen osteoartrit ağırlı bir durumdur. Hastalığın tedavisinde erken dönemde eklemde kaybolan stabiliteyi sağlamak için uygulanan çeşitli operasyon teknikleri tanımlanmıştır. Tanımlanan bu teknikler ekstra-artiküler ve intra-artiküler olarak iki ana başlık altında incelenir (2).

Tibia proksimalinde osteotomi hatlarını içeren güncel operatif tekniklerin ortak bir özelliği olan biyomekanik yönden onarım, ön çapraz bağ kopması sonucunda bozulan eklem dinamiğinin yerine getirilmesini amaçlamaktadır. Diz eklemi hareketlerinin temelinde ön çapraz bağın kopmasından da sorumlu olan kranial tibial itme kuvveti (KTİK) vardır (1, 3). Diğer bir adıyla kranio-kaudal makaslama kuvveti olan bu kuvvetin oluşumunda gastrokinemius kasının rolü büyüktür (1). Ön çapraz bağ bu kuvvete karşı koyarak tibianın yerinden çıkmasına engel olur. Bir başka görüşe göre patellar tendon ve tibial plato arasındaki açının (TPA) 90 dereceden büyük veya küçük olması sayesinde tibiofemoral makaslama kuvveti oluşmakta ve bu kuvvet ön çapraz bağın kopmasında etkili olmaktadır (4). Çapraz bağın kopmasından sorumlu olan ve aynı zamanda bağın görev görememesi süresince eklem içi oluşumları kötü yönden etkileyen kuvvetlerin kontrol edilmesi amacıyla biyomekanik temelde cerrahi prosedürler geliştirilmiştir. Bu teknikler ana başlıklar halinde kronolojik olarak incelenirse 1993 yılında Slocum ve ark. (5) çalışmalarını ile tibial plato seviyelendirme osteotomisi (Tibial Plato Leveling Osteotomy, TPLO) Dr. Montavon ve arkadaşları tarafından 2002 yılında geliştirilen tuberositas tibia açılardırma (Tuberositas Tibia Advancement, TTA) tekniği (4) ve 2007 yılında Dr. Bruce tarafından geliştirilen Üçlü Tibial Osteotomi (Triple Tibial Osteotomy, ÜTO) (6) şeklindedir. TPLO ve TTA teknikleri çalışmalara en fazla konu olan tekniklerdir. ÜTO tekniği ise daha güncel bir teknik olmasına karşın fazla çalışılmamış bir teknik olduğu görülmektedir.

TPLO, TTA ve ÜTO gibi korrektif osteotomi operasyonlarının temelde patellar ligament ve tibial plato hareket eksenini arasındaki açının dik açılı haline getirilmesi ile yürüyüş adımı sırasındaki eklem

etkiyen kuvvetlerin yarattığı öne kayma hareketini biyomekanik olarak engellenmesi amaçlamaktadır. Bunun için TPLO operasyonunda tibial platoyu da kapsayan tibia proksimal kısım üzerinde radial (eğimli) bir osteotomi gerçekleştirilir ve serbestleştirilen tibial plato patellar ligament'e göre tekrar açılabilir. Aynı amaçla TTA tekniğinde patellar ligamentin bağlandığı tuberositas tibia kemiği düz bir hatta kesilerek tibiadan ayrılır, anterior yönde ilerletilir ve tibial plato ile patellar ligament arasındaki açı dikleştirilir. KTİK'in üstesinden gelmek için kullanılan en son yöntem bu iki tekniğin bir kombinasyonu şeklinde karşımıza çıkan Üçlü Tibial Osteotomi (Triple Tibial Osteotomy, ÜTO) tekniğidir. ÜTO yönteminin diğer iki teknikten farkı ise radikal açı değişimlerine gerek kalmadan önceki iki teknikte kullanılan yöntemlerin benzeri bir birleşim ile eklem stabilitesini sağlayabilmesidir.

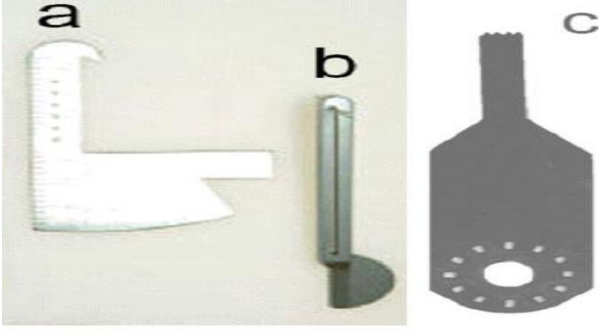
Bu çalışmada dünyada çok yeni olan ve henüz ülkemiz klinik pratiğinde yer almayan ÜTO operasyonunun kadavra köpekler üzerinde uygulanarak çeşitli yaklaşımların değerlendirilmesi ve tekniğin klinik bir hastanın tedavisinde kullanılarak vaka sunumu şeklinde klinik yapan meslektaşlarımızla paylaşmak amaçlanmıştır.

MATERYAL VE METOD

Varşova Yaşambilimleri Üniversitesi Veteriner Fakültesi Cerrahi Anabilim Dalında 2008 yılında gerçekleştirilen çalışmada 3 adet köpek kadavrası operasyon metodunun incelenmesi için kullanıldı ve sonrasında fakülte hastanesi kliniklerine getirilen 8 yaşında, 33 kg olan sahipli bokser ırkı erkek bir köpek ÜTO tekniği ile tedavi edildi.

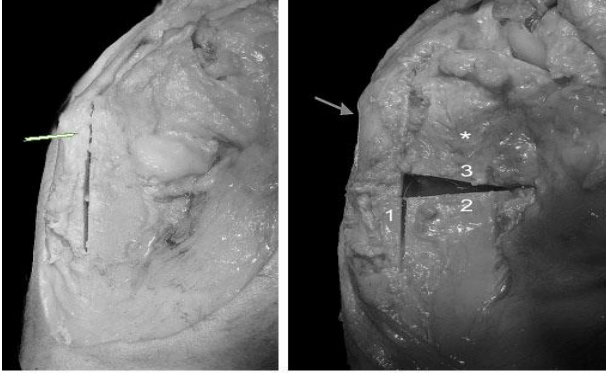
Kadavra Çalışması

Operasyon pratiğinin sergilenmesi amacıyla yöntem kadavralar üzerinde uygulandı. Bu amaçla ölüm sebebi konudan bağımsız ortalama ağırlıkları 25 kg olan 3 adet köpek kadavrası seçildi. Kadavralar seçilirken kemik yapısı gelişmiş olması yönünden 2 yaş ve üzerinde olmalarına, ortopedik açıdan başka rahatsızlıkları olmamasında dikkat edildi. Parapatellar medial artrotomi ile kadavralarda deneysel ön çapraz bağ kopuğu oluşturuldu. ÜTO operasyonu uygulanırken osteotomi yerlerinin anatomik organların durumu, osteotomi kolaylığı, oluşturulan kırığın redüksiyonu kolaylığı ve plak stabilizasyonu yönünden inceleme gerçekleştirildi. Osteotomi hatları osteometre (**Resim 1,a**) kullanılarak belirlendi. Osteotomiler osteotomi rehberi (**Resim 1,b**) ve salınımlı düz testere kullanılarak gerçekleştirildi (**Resim 1,c**).



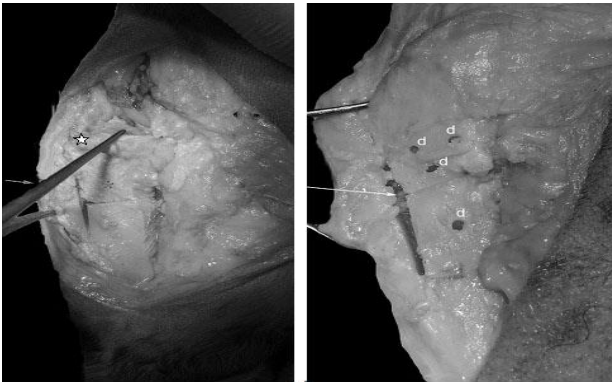
Resim 1 : Osteometre (A), Osteotomi Rehberi (B) Ve Osteotom (C)

Figure 1 : Osteometer (a), Osteotomy guide (b), and Osteotome (c)



Resim 2:Kadavra 1'in diz eklemi bölgesi mediolateral intraoperatif (iop) görünüm, birinci osteotomi hattı (sol resimde, ok), ikinci ve üçüncü osteotomiler sonrası oluşan üçgen şeklinde kemik boşluğu (sağ resim, ok: tuberositas tibia, *: tibial plato segmenti, 1: birinci osteotomi hattı, 2: ikinci osteotomi hattı, 3: üçüncü osteotomi hattı)

Figure 2: Mediolateral intraoperative view of Cadaver 1 knee region, first osteotomy line (left image, arrow), second and third osteotomy lines and found triangular bone gap (right image,, arrow: tuberositas tibia, *: tibial plato segment, 1: first osteotomy line, 2: second osteotomy line, 3: third osteotomy line)

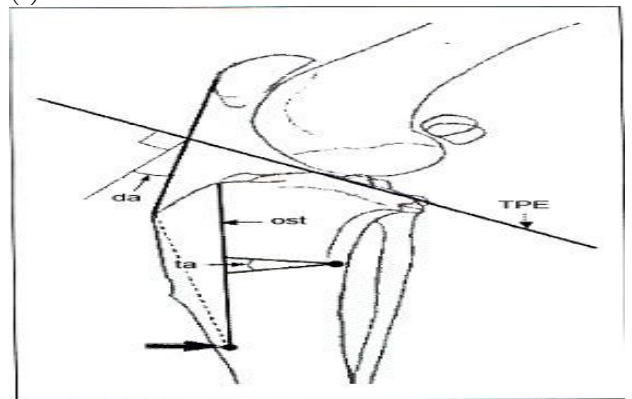


Resim 3: Kadavra 1 (Sol) ve Kadavra 2 (sağ) art. genu bölgesi, mediolateral iop görünüm. Osteotomiler sonrası sivri uçlu kemik klemp'i kullanılarak osteosentez görüntüleri. Sol resimde sadece redüksiyon uygulanması, sağ resimde plak uygulaması ve ekstirpasyonu sonrası oluşan redüksiyon durumu gösterilmektedir. (sol resim ok: kemik redüksiyon klemp'i, yıldız: tibial plato segmenti, sağ resim d:plak uygulamasından kalan drill delikleri, ok:tuberositas tibia'nın ilerlemesi sonucu oluşan boşluk)

Figure 3: Cadaver 1 (left image) and Cadaver 2 (right image) art. Genu region, mediolateral intraoperative view. Images of the osteosynthesis of reduced bone gap using tip point bone clamp. In the left image reduction only was shown, in the right image status of of bone plate application and extripation was represented. (left image arrow: bone reduction clamp, star: tibial plato segment, right image d: drilled holes of the bone plate, arrow: the bone space acquired due to the advancement of tuberositas tibia)

Klinik Çalışma

Hasta sahibi ile yapılan görüşmede günlük bir gezi sırasında yüksekten atlama hikayesi sonrasında topallığın geliştiği belirtildi. Yürüyüş sırasında topallık gösteren hastanın klinik ve ortopedik muayeneleri sonucunda sağ genu ekleminde öne çekmece hareketi pozitif bulundu. Radyografik kontroller ile ön çapraz bağ (lig. cruciatum craniale) kopuğu tanısı doğrulananan hastanın nörolojik muayenesinde herhangi bir nörolojik hastalık bulgusuna rastlanmadı. Hasta sahibinden onam alınarak operatif tedaviye geçildi. Genel anestezi katı anestezi ajanlarla (xylazin hydrochloride, 2 mg/kg i.m., Rompun 23.32 mg/ml, Bayer ®) (ketamin hydrochlorid 15 mg/kg i.m., Ketalar, 50 mg/ml, Parke – Davis ®) sağlandı. Anestezi altında ayrıca iki yönlü (medio-lateral (M/L) ve antero-posterior(A/P)) simetrik radyografiler alındı ve radyografiler kullanılarak biyometrik hesaplamalar literatürde belirtildiği gibi gerçekleştirildi (**Resim 4**) (6).

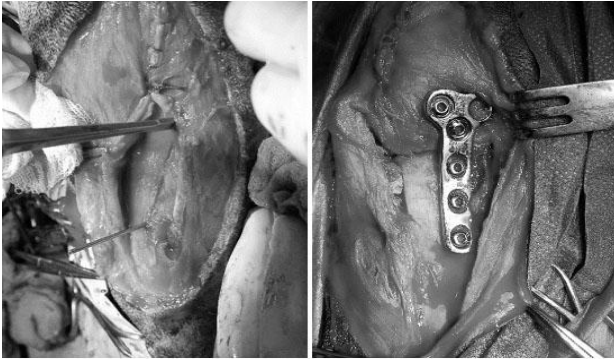


Resim 4. Tibial plato düzeltme açısı hesaplaması için gerekli şematik gösterim (da: düzeltme açısı, **TPE:** tibial plato eğimi, **ost:** tuberositas tibia üzerinde yapılan ilk osteotomi çizgisi, **ta:** tibial kesim açısı, siyah blok **ok:** tuberositas tibianın bittiği nokta

Figure4:Schematic representation of the calculation of tibial plato correction angle (**da:** correction angle, **TPE:** tibial plato slope, **ost:** first osteotomy line on the tibia, **ta:** tibial osteotomy angle, black arrow, **arrow:** end point of the tuberositas tibia

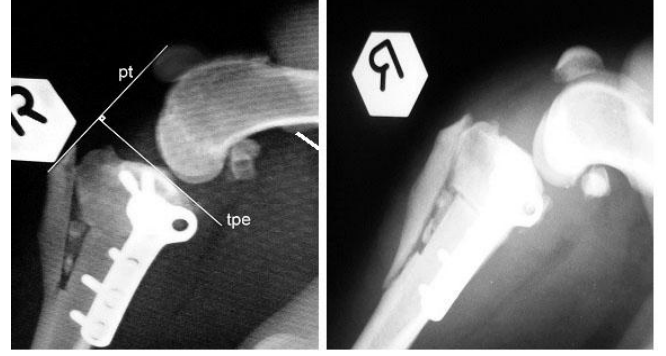
Belirlenen radyografik referans noktaları arasında tibial plato düzlemi ve patellar ligament aksiyel eksenini arasında kalan eğim değerlendirildi. Tibial plato düzlemini dik kesen eksen ile ligamentum patella eksenini arasında kalan açı düzeltme açısı olarak kabul edilir. Bu açı kesim açısının hesaplanması için gereklidir. Düzeltme açısı (**da, Resim 4**) 19° derece olarak bulundu ve kesim açısı (**ta, Resim 4**) 12,6° derece olarak hesaplandı ($ta = da \times 2/3$) (6).

Hasta sırt üstü pozisyonda masaya yatırılarak operasyona başlandı. Medial parapatellar yaklaşımla m. sartorius ve fascia cruralis ekarte edildi. Vasküler dokulara dikkat edilerek proksimal tibia bölgesi açığa çıkarıldı. Artrotomi yapılarak eklem içi oluşumlar incelendi, kopan ön çapraz bağ kalıntısı temizlendi. Eklem içi steril serum fizyolojik ile lavaj yapıldı ve eklem kapsülü fasias ile birlikte dikilerek basit ayrı dikişlerle kapatıldı. Hasta yan yatar pozisyona alınarak osteotomi aşamasına geçildi. Kullanılacak fikzasyon plağı için kemik yüzeyi uyumuna bakıldı ve plak tekrar şekillendirildi (**Resim 5**).



Resim 5. Diz eklemi mediolateral iop görüntüsü (solda: birinci osteotomi sonrası, sağda: plak uygulaması sonrası)

Figure 5: Knee joint mediolateral intraoperative view (left image: after the first osteotomy, right image: after plate implantation)



Resim 6. Klinik olgunun diz eklemi mediolateral postoperatif radyografik görüntüsü (sol, **pt:**patellar tendon, **tpe:** tibiyal plato eğimi), Olgunun postoperatif 28'nci gün mediolateral radyografisi (Sağ, **blok ok:** kemik grefti)

Figure 6: Clinical case mediolateral postoperative radiographical view (left image, **pt:** patellar tendone, **tpe:** tibial plato slope), Postoperative 28th day mediolateral radiographical view (right image arrow: bone graft block)

İlk osteotomi tuberositas tibia üzerinde, ikinci ve üçüncü osteotomiler ise bölgesel vaskülerizasyon korunarak tibia üzerinde gerçekleştirildi (**Resim 5,sol**). Yapılan ikinci ve üçüncü kesitler arasında kalan boşluk sivri uçlu kemik forsepsi ile birleştirildi, kesitlerden elde edilen üçgen şeklindeki kemik materyali tibia ile tuberositas tibia altında oluşan boşluğa otogref olarak kullanıldı (**Resim 5,sağ**). Kemik yüzeyine göre önceden şekillendirilen standart TPLO p-plağı (TPLO Plate 55 mm, 2.7, Eickemeyer, Germany) tibia medialinde osteotomi hattına yerleştirildi, 2.7 mm'lik kanselöz ve kortikal vidalar kullanılarak rijit plak stabilizasyonu sağlandı (**Resim 5, Sağ**). Deri altı bağ dokular ve deri rutin yöntemle kapatıldı, bölgeye enflamasyonun ve ağrının azaltılması için soğuk kompres uygulandı. Postoperatif dönemde 3 gün antiinflamatuvar 20 mg/kg metamizol sodyum (Injectio Pyralgini, 500 mg/ml Biowet, Pulawy, Poland) kullanıldı. Tam bir iyileşme için postoperatif 4 hafta süresince destekli bandaj ile hastanın hareketleri sınırlandırıldı. Bu sürenin sonunda 2 hafta tasmalı-kontrollü yürüyüş ve operasyon sonrası 6'ncı hafta sonunda serbest yürüyüşlere başlandı.



Resim 7. Olgunun operasyon sonrası 28. gününde klinik görünümü (oklar: sağ genu ve ekstremite).

Figure 7: Postoperative view 28th day of the case (arrows: right genu and extremity)

BULGULAR

Kadavra Çalışması

Kadavrular üzerinde gerçekleştirilen operasyon tekniğinde herhangi bir zorlukla karşılaşmadı. Medial yönden gerçekleştirilen ensizyonda, proksimal tibianın hemen deri altında bulunması ve nispeten yumuşak dokuların az bulunması ile operasyon yaklaşımının kolay olduğu görüldü. İncelenen kadavraların kemik yapısının iyi gelişmiş olduğu ve anatomik veya patolojik yönden ortopedik bir hastalıklarının olmadığı görüldü. Artrotomi ile kolaylıkla ulaşılabilen eklem içinde ön çapraz bağ kopuğu yaratılması sonucu öne çekmece hareketi bulgusu kolaylıkla elde edildi. Proksimal tibia bölgesinde periost ekarte edildikten sonra osteotomilerin gerçekleştirilmesi için geniş bir alan elde edildi. Rehber aracılığıyla rahatlıkla gerçekleştirilen osteotomiler sırasında oluşan ısının giderilmesi için yüksek miktarda irrigasyona gerek olduğu belirlendi. İlk osteotomi sonrasında diğer osteotomilerin rahat yapılabilmesi için tuberositas tibia'nın hafif ilerletilerek osteotomi hattının hafif aralanması gerektiği ve bu amaçla 1-2 mm incelikte bir cerrahi aletin (örn. Hemostatik pens) kesi hattının proksimaline yerleştirilerek bunun sağlanabileceği gözlemlendi. Diğer iki osteotomi sırasında istenen açı değişimi için osteometre kullanılması kolaylık sağlarken düzgün bir osteotomi yapılması için osteotomi rehberinin gerekliliği görüldü. Osteotomiler sonrasında sivri uçlu kemik forsepsleri kullanılarak redüksiyon kolaylıkla gerçekleştirildi. Redüksiyon sırasında tuberositas tibia'nın ilerlediği ve bu ilerleme sonucunda tibia ile arasında bir boşluk oluştuğu görüldü. Bu boşluğa kemik grefi başarı ile yerleştirildi. Plak yerleştirilmesi sırasında kemik yüzeyi uyumu yönünden sorunla karşılaşmadı. Plak kolaylıkla uygulandı ve kemik redüksiyonunun başarı ile korunduğu görüldü.

Klinik Çalışma

Klinik çalışmada operasyon metodu aynı şekilde uygulandı ve yumuşak dokuların korunması sayesinde kanama ile karşılaşmadı.

Operasyon sonrası radyografik kontrolde patellar tendon ve tibial plato arasındaki açının 90 dereceye yakın olduğu belirlendi. Olgunun postoperatif 28. gün kontrolünde klinik olarak hafif topallık belirtisi gösterdiği buna karşın ilgili ekstremitesine tam ağırlığı ile yüklenebildiği görüldü (**Resim 7**). Radyografik incelemesinde tuberositas tibia'nın tibia ile birleştiği noktadan kırıldığı (**Resim 6,sağ**) buna rağmen tuberositas tibia redüksiyonunun bozulmadığı ve ilgili kırıkta kaynama bulgularının olduğu görüldü. Postoperatif 28.günde greft materyalinin halen ayırt edilebildiği belirlendi öte yandan tibia üzerinde plağın altında kaynama bulgularının olduğu ve operasyon sonrası redüksiyon'da azalma olmadığı belirlendi. Patellar tendon ve tibial plato arasındaki açının halen operasyon sonrası yapılan ölçümlerle aynı derecede kaldığı görüldü. Sonraki kontroller hasta sahibi ile yapılan telefon görüşmeleri ile gerçekleştirilebildi ve hastanın topallığının azalarak belirsiz hale geldiği belirtildi.

TARTIŞMA

Çapraz bağ kopuğu köpeklerde en sık görülen arka ekstremite topallığı nedenidir . Genetik çalışmalarda ön çapraz bağ kopuğu (ÇBK) olan köpeklerin diğer dizlerinde de çapraz bağ kopuğu oluşması riskine yatkın olduğu bildirilmektedir (1). Tedavide intra-artiküler teknikler eklem içinde gerçekleştirilir ve kopan bağın yerine hastanın kendisinden alınan bağ doku veya sentetik malzemeler kullanılarak eklem sabitliği sağlanmaya çalışılır . Yeni nesil ekstra-artiküler (eklem dışı) tekniklerde ise biyomekanik onarım kapsül açılmadan gerçekleştirilir. Eski nesil eklem dışı yaklaşımların başında bulunan periartiküler dokuların sıkı dikilmesi, fabello-tibial dikiş uygulaması ve çeşitli intra-artiküler tekniklerde biyomekanik yetersizlikler görülebilmektedir. Ayrıca patellar luksasyon (diz kapağı çıkması) (7) gibi komplikasyon ve yüksek re-operasyon oranları görülebilir. Herhangi bir korrekif osteotomi ile re-operasyon oranının belirgin düzeyde düştüğü bildirilmektedir (7). Eklem kapsülünün sıkı dikiş uygulaması eklem bileşenleri üzerindeki baskıyı ve bunun sonucunda eklem yastığı durumundaki menisküs kırıkta hasarlarını artırmaktadır (4, 8). Kadavra çalışması sayesinde operasyon metodu ve cerrahi yaklaşımlar arası farklar incelendi. Cerrahi yaklaşımda deri ensizyon hattının diğer ekstraartiküler tekniklerle benzer şekilde tibia'nın proksimal 1/3'üne kadar uzandığı görüldü. Yaklaşım

damar ve sinirlerin korunması yönünden ele alınırsa önemli anatomik oluşumlardan olan kranial tibial arter ve venin (9) art. genu bölgesinin posteriorunda kalması ile incelenen operasyon metodlarındaki osteotomi hatlarının yerlerini önemli kılmaktadır. TPLO operasyonunda uygulanan eklem içinden başlayarak art. genu'nun hemen posteriorunda biten (proksimal bölge) ve Kowaleski ve ark. (10)'nın ayrıca Kaya ve ark.'nın (11) çalışmasında da ele alındığı gibi distale kadar uzanan geniş açılı radial osteotomiye karşın ÜTO tekniğinde uygulanan kısa osteotomilerin TPLO'dan farklı olarak üç ayrı adımda tamamlanması ile ÜTO'da güvenilir osteotomilerin gerçekleştirileceği düşünülmektedir. Öte yandan TTA tekniğinde operasyon bölgesinin hemen deri altında bulunması, uygulanan osteotomi hattının tibianın proksimalinde ve anteriorunda kalması ve sadece tuberositas tibia üzerinde olması nedeniyle damar ve sinirlerin korunması yönünden TTA operasyonu ile ilgili çalışmalarda bu yönden bir komplikasyon bildirilmemiştir (12).

TPLO operasyonunda kullanılan radial testereden farklı olarak düz ağızlı bir testerenin olması, rehber görevinde osteotomi kesim rehberinin ve osteotomilerin öncesinde yer belirleme pinlerinin kullanılması sayesinde ÜTO operasyonunda daha doğru ve hassas açı değişimlerinin yapılabileceği düşünülmektedir. Teknikleri osteotomilerin sonrasında redüksiyon ve oluşturulan kırık yüzeylerin birbirine uyumu açısından karşılaştırdığımızda; ÜTO tekniğinde elde edilen ikinci ve üçüncü osteotomilerin arasında kalan kemik grefi ekstripasyonu ve redüksiyon sonrasında kalan kırık yüzeylerinin birbirleri ile uyumlu olduğu görüldü. ÜTO operasyonunda tuberositas tibia ile tibia arasında kalan boşluğun 1-2 mm olduğu görülürken TTA operasyonunda Etchepareborde ve ark.'nın (13) çalışmalarında belirttiği gibi istenen açı elde edilmesi için en az 3 mm olmak üzere 6, 9 ve 12 mm'lik düzeltmelere gerek duyulmaktadır. Yapılan kesim ve ilerletme sonrasında kemiğin tibia'nın gövdesinden 3 – 12 mm arasında uzaklaştığı ve sadece bir noktadan bağlı kalarak belirgin kırık aralığı oluştuğu görülmektedir. Bu geniş kırık aralığının iyileşmesi Çaptuğ-Özdemir ve Bilgili'nin (14) çalışmalarında da belirttikleri gibi 30 – 65 güne kadar uzayabilmektedir. Son yıllarda Wright ve ark. (15)'nin çalışmalarıyla görülen sirküler TTA (cTTA) isimli bir tekniğin geliştirilmekte olduğu ve gelecekte tuberositas tibia üzerinde yapılan çap ayarlanabilir radial osteotomiler sayesinde oluşturulan kırıklarda kemik-kemik temas yüzeylerinin artırılarak minimal ağrı ve hızlandırılmış kemik iyileşmesi beklendiği belirtilmektedir. Bu durumun tersine TPLO operasyonunda ise radyal osteotomi sonrasında serbestleşen tibial platonun bulunduğu kemik parçası kemik eksenine göre

posteriora kaydırılarak eklem yüzeyi patellar ligament ile dik açığa getirilir, öte yandan kesilen tibial plato parçası tibial kemiğin hareket ekseninden uzaklaştırıldığı için adım sırasında eklem kıkırdakları üzerinde oluşan sıkışma kuvvetleri menisküslerin kaudal kenarında yoğunlaşarak dengesiz bir dağılım göstermektedir. Lazar ve ark.'nın (8) TPLO ve ekstrakapsüler dikiş tekniğinin karşılaştırıldığı çalışmalarında, ekstrakapsüler teknikte opere edilen köpeklerde menisküs hasarlarının belirgin düzeyde fazla olması ile bu durum uyusmaktadır. Ayrıca TPLO operasyonunda oluşturulan radial kesi kırık hattı hayvanın ağırlığının taşınması sırasında sadece TPLO plağı ile stabilize edilebilirken, ÜTO operasyonunda bu duruma gerek kalmaksızın kırık hatları üzerinde tam bir yük dağılımı sağlanabilmektedir. Plak üzerine sürekli etkileyen hayvanın ağırlığına ve adım hareketine bağlı kuvvetler sonucunda vida gevşemeleri ve stabilizasyon kayıpları ortaya çıkabilmektedir (ATIF)

Gerek TTA, gerekse TPLO operasyonlarında biyomekanik açı değişimleri sadece tek bir açı elemanı değiştirilerek elde edilmeye çalışıldığından istenen açığa ulaşılmasında radikal değişimlere gerek duyulmaktadır (4). Öte yandan ÜTO operasyonunda olduğu gibi istenen açığı elde etmek için yapılan değişim, her iki açı bileşenine (tuberositas tibia ve tibial plato) bölündüğünde bileşenler üzerindeki değişim miktarı iki kat azalmış olacaktır. TTA operasyonunda sadece tuberositas tibia'nın ilerletilmesi ve tibial plato ekseninde değişim oluşturmayan yapısı ile yerçekimi ve vücut ağırlığı sayesinde oluşan KTİK giderilemeyecektir. Bu çalışmada postoperatif alınan radyografik incelemede tibial plato ile patellar tendon arasındaki açının 90 dereceye yakın olduğu görüldü ve ÜTO operasyonunun amacına ulaştığı belirlendi. Plak stabilizasyonunun başarılı olduğu ve plağın proksimalde kalan iki deliğinin vidalanmasının yeterli redüksiyonu sağladığı belirlendi. Postoperatif 28'inci günde alınan mediolateral radyografilerde plak redüksiyonunun korunarak iatrojenik kırık stabilizasyonunda bozulma olmadığı görüldü. Altıncı hafta sonunda yapılan telefon görüşmesinde hastanın basısının normale yaklaştığı ve topallık bulgularının giderildiği anlaşıldı.

SONUÇ

Kadavralar üzerinde değerlendirilen ve bir klinik olgu üzerinde gerçekleştirilen Üçlü Tibial Osteotomi tekniğinin köpekler üzerinde başarı ile uygulanabileceği ve gelecekte yapılacak olan ön çapraz bağ kopuğu operasyonlarında biyomekanik yönden başarılı sonuçlar alınması için ümit verdiği

görülmüştür. Klinik sonuçların kapsamlı değerlendirilebilmesi için bu tekniğin çok sayıda klinik hasta üzerinde uygulanması ve diğer tekniklerle karşılaştırılan kontrollü klinik çalışmaların yapılmasına ihtiyaç duyulduğu sonucuna vardır.

KAYNAKLAR

- Griffon DJ.** A review of the pathogenesis of canine cranial cruciate ligament disease as a basis for future preventive strategies. *Veterinary surgery.* 2010;39(4):399-409.
- Hulse DA, Michaelson F, Johnson C, Abdelbaki YZ.** A Technique for Reconstruction of the Anterior Cruciate Ligament in the Dog: Preliminary Report. *Veterinary Surgery.* 1980;9(4):135-40.
- Slocum B, Devine T.** Cranial tibial thrust: a primary force in the canine stifle. *J Am Vet Med Assoc.* 1983;183(4):456-9.
- Boudrieau RJ.** Tibial plateau leveling osteotomy or tibial tuberosity advancement? *Vet Surg.* 2009;38(1):1-22.
- Slocum B, Slocum, TD.** Tibial plateau leveling osteotomy for repair of cranial cruciate ligament rupture in the canine. *Vet Clin North Am Small Anim Pract.* 1993;23:777-95.
- Bruce WJ, Rose AG, Tuke SJ, Robins G.** Evaluation of the triple tibial osteotomy. A new technique for the management of the canine cruciate-deficient stifle. *Veterinary and Comparative Orthopaedics and Traumatology.* 2007;20(3):159-68.
- Arthurs GI, Langley-Hobbs SJ.** Patellar luxation as a complication of surgical intervention for the management of cranial cruciate ligament rupture in dogs. A retrospective study of 32 cases. *Vet Comp Orthop Traumatol.* 2007;20(3):204-10.
- Lazar TP, Berry CR, Dehaan JJ, Peck JN, Correa M.** Long-Term Radiographic Comparison of Tibial Plateau Leveling Osteotomy Versus Extracapsular Stabilization for Cranial Cruciate Ligament Rupture in the Dog. *Veterinary Surgery.* 2005;34(2):133-41.
- McCracken TO, Kainer RA. Major Veins, Major Arterias.** In: **Thomas O.** McCracken RAK, editor. *Color Atlas of Small Animal Anatomy The Essentials.* First Edition ed. Garsington Road, Oxford OX4 2DQ, UK: Wiley-Blackwell; 2008. p. 26-7.
- Kowaleski MP, Apelt D, Mattoon JS, Litsky AS.** The Effect of Tibial Plateau Leveling Osteotomy Position on Cranial Tibial Subluxation: An In Vitro Study. *Veterinary Surgery.* 2005;34(4):332-6.
- Kaya Ü, Şirin ÖŞ, Bumin A, Şirin YS.** Köpeklerin Ön Çapraz Bağ Lezyonlarının Tedavisinde "Tibial Plato Düzeltici Osteotomi" Yönteminin Kullanılması ve Sonuçlarının Değerlendirilmesi. *Kafkas Üniversitesi Veteriner Fakültesi Dergisi.* 2013;19(6).
- Çaptuğ-Özdemir Ö, Bilgili H.** Clinical and radiological evaluation of tibial tuberosity advancement procedure for the treatment of ligamentum cruciatum anterior rupture on 15 dogs. *Kafkas Üniversitesi Veteriner Fakültesi Dergisi.* 2012;18(1):109-14.
- Etchepareborde S, Mills J, Busoni V, Brunel L, Balligand M.** Theoretical discrepancy between cage size and efficient tibial tuberosity advancement in dogs treated for cranial cruciate ligament rupture. *Vet Comp Orthop Traumatol.* 2011;24(1):27-31.
- Çaptuğ-Özdemir Ö, Bilgili H.** Ön Çapraz Bağ Kopuğu Bulunan 15 Köpeğin Sağaltımında Tuberositas Tibia'yı Öne Taşıma Tekniğinin Klinik ve Radyolojik Olarak Değerlendirilmesi. *Kafkas Üniversitesi Veteriner Fakültesi Dergisi.* 2012;18(1).
- Wright K, Newell K, Durand O.** editors. Canine stifle stabilization system: For a circular tibial tuberosity advancement (cTTA) procedure. *Northeast Bioengineering Conference (NEBEC), 2014 40th Annual;* 2014: IEEE.